

Естетика повернулася
на базу



Essentia®

від GC

Посібник з
клінічного
використання

Професор Марлен Пеуманс
та лікар Хав'єр Тапіа Гуадікс

GC



професор Марко Ферарі



лікар Джейсон Смітсон



професор Джосеф Саббах



лікар Люсіль Дахан



Відкрийте двері СПРОЩЕННЮ...



• Концепція відтінків та комбінації нашарування	4-5
• Біоміметичний підхід	6-7
• Поради та підказки щодо вибору відтінку	8-9
• Прямі вініри у комбінації Bleach/Junior (Відбілені зуби/Юні пацієнти)	10-11
• Реставрація порожнин IV класу за допомогою комбінації Young (Молоді пацієнти)	12-13
• Реставрація зубів із плямами за допомогою комбінації Adult (Дорослі пацієнти)	14-15
• Реставрація порожнин V класу за допомогою комбінації Senior (пацієнти Похилого віку)	16-17
• Реставрація бокових зубів за допомогою комбінації Posterior Duo (Жувальна Двошарова)	18-19
• Реставрація невеликих дефектів бокових зубів за допомогою відтінку Universal (Універсальний відтінок)	20-21
• Блокування дисколорацій за допомогою Masking Liner (Маскуючого Лайнера)	22
• Створення гало-ефектів на різцях за допомогою Opalescent Modifier (Опалесцент-Модифікатора)	23





професор Марлен Пеуманс



лікар Хав'єр Тапіа Гуадікс



лікар Мацей Жаров



лікар Стефан Бровет



Естетична реставрація часто асоціюється зі складною процедурою нашарувань з використанням різних відтінків. GC пропонує **докорінні зміни у реставраційній стоматології** за допомогою інноваційної та сміливої концепції відтінків.

У розробці цієї концепції брали участь 8 топових клінічних експертів (GC Restorative Advisory Board), а також GC Corporation R&D та GC Europe.

Серед усього різноманіття композитних матеріалів, Essentia базується на мінімалістичному підході - спрощена система, яка забезпечує легку, але ефективну процедуру реставрації. Створювати найкращі естетичні реставрації тепер можливо, використовуючи всього **лише 7 шприців**.

Клінічні випадки, які надані у посібнику з клінічного використання, продемонструють вам чудові естетичні результати, яких можна досягти завдяки цій спрощеній композитній системі.

Дізнайтеся як **Essentia може допомогти вам досягти вершин естетичних стандартів**, використовуючи просту двошарову техніку. Як результат ви отримаєте природну, ніби живу реставрацію.

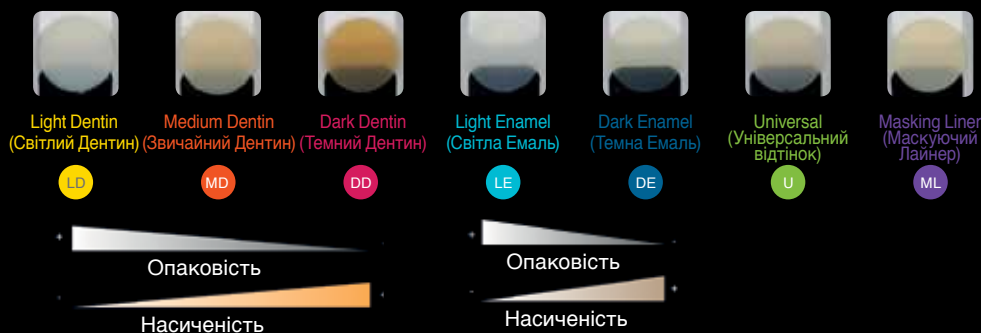

Естетика повернулася на базу



Відкрийте двері СПРОЩЕННЮ...

Концепція **Essentia** дуже проста - відсутня емаль та дентин замінюється матеріалом, що якомога краще відповідає їхнім характеристикам. Натуральний дентин та емаль змінюються під час життя людини, стають більш високохроматичними та прозорими. Дентини та емалі від **Essentia** відповідають цим віковим змінам.



Завдяки трьом видам дентину: **Light Dentin** (Світлий Дентин), **Medium Dentin** (Звичайний Дентин), **Dark Dentin** (Темний Дентин) та двом видам емалі: **Light Enamel** (Світла Емаль) та **Dark Enamel** (Темна Емаль) нашарування стає простішим. Додатково **Essentia** пропонує відтінок **Universal** (Універсальний відтінок) для невеликих реставрацій та реставрацій жувальних зубів, а також **Masking Liner** (Маскуючий Лайнер), що має рідку консистенцію, для блокування дисколорацій у глибоких порожнинах.



Робота з Essentia базується на **двошаровій концепції** імітації природної структури зуба за допомогою комбінації одного дентину та однієї емалі.



Відбілені зуби
/ Юні пацієнти



Молоді
пацієнти



Дорослі
пацієнти



Пацієнти
похилого віку



Постеріор
Дуо



Постеріор
Моно

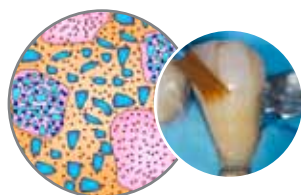


Для **передніх зубів** підбір відтінків загалом базується на основі віку пацієнта. Для молодших пацієнтів потрібні біліші та opakівіші дентин та емаль, в той час, як старшим пацієнтам необхідні більш насичені та прозоріші зуби.

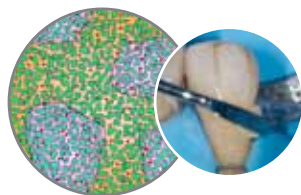
Комбінація Темного Дентину та Світлої Емалі створить надзвичайно природний результат для **жувальних зубів**. Якщо вам потрібна простіша процедура, ви можете використати Універсальний відтінок, що забезпечить прийнятний клінічний результат.

Біоміметичний підхід для прямих реставрацій...


Сім відтінків Essentia, що базуються на різних складових, створені для того, щоб оптимально імітувати натуральні дентин та емаль.



Відтінки **Дентину** та **Універсальний відтінок** мають мікрогібридний склад. Вони забезпечують оптимальне розсіювання світла та легке моделювання. Універсальний відтінок містить у собі додаткові неорганічні частки наповнювача, що підвищує рентгеноконтрастність та пакуємість для зручнішого використання на жувальних зубах.



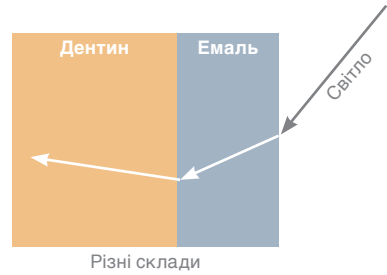
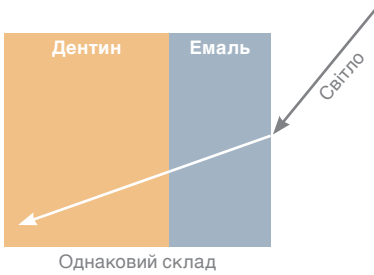
Емаль має інноваційний склад, до якого входить суміш ультрадрібних часток скляного наповнювача та високотехнологічні великі кластери преполімеризованого наповнювача. Вони забезпечують відмінну поліруємість та здатність до зберігання блиску і в той же час чудову прозорість та опалесценцію.



Masking Liner (Маскуючий Лайнер) має в основі ультрадрібні частки наповнювача, які гомогенно розповсюдженні, завдяки чому забезпечується його рідка консистенція. Він володіє високим рівнем опаковості та ефективно приховує дисколорації.



При використанні композитних паст, що мають однаковий склад наповнювачів, зазвичай рекомендується створювати проміжний шар, що буде слугувати зв'язком між відтінками емалі та дентину. Це потрібно для того, щоб відтворити специфічне заломлення світла, яке спостерігається на дентинно-емалевій границі у натуральних зубах. Використовуючи Essentia, вам більше не потрібно це робити, тому що дентини та емалі вже містять у собі різні складові та імітують поведінку світла у натуральних зубах.



Як визначити ТОВЩИНУ шару емалі?

Принцип Essentia – імітувати натуральну структуру зуба.

Складові Essentia дозволяють використовувати таку ж товщину відтінків емалі та дентину, як у натуральних зубів.

Будь ласка, пам'ятайте, що товщина – це показник, який може відрізнитися відповідно до віку пацієнта та анатомічної структури зуба.

ВЕСТИБУЛЯРНА ПОВЕРХНЯ

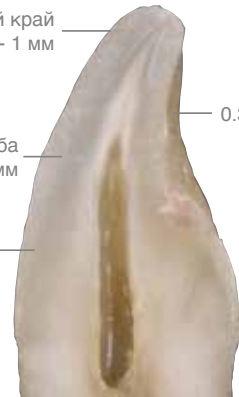ЛІНГВАЛЬНА ПОВЕРХНЯ

Ріжучий край
0.7 - 1 мм

Середина зуба
0.5 - 0.7 мм

Пришийкова ділянка
0.3 - 0.5 мм

0.3 - 0.5 мм

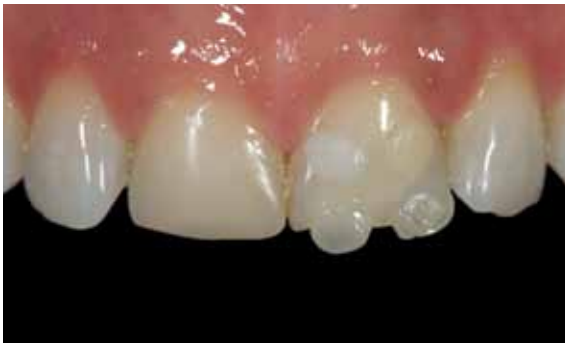



Поради та підказки щодо вибору відтінку

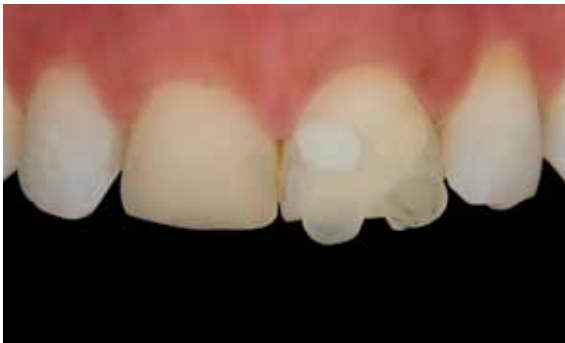Як підібрати правильний відтінок емалі та дентину?

Легкий та точний спосіб підібрати необхідний відтінок композиту – використати техніку «**композитної кнопки**». Техніка полягає в тому, щоб нанести невелику частину композиту на зуб (без використання бондинг-агенту) та полімеризувати світлом. В цей спосіб можна визначити найближчий відтінок до натурального відтінку зуба.



Нанесіть частини композиту на найбільш показові ділянки зуба для кожного відтінку: для дентинів – це пришийкова третина, для емалей – ріжучий край.

Підказка! Щоб запобігти неточному вибору відтінків через дегідратацію зуба нанесіть одразу усі «композитні кнопки» на зуб.

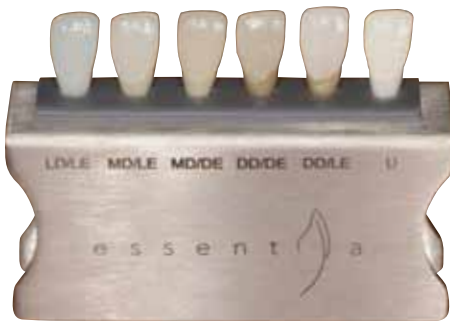

Щоб підібрати відтінки більш легко та точно, зробіть знімки з використанням поляризаційного фільтра.

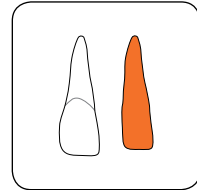


До того ж, **індивідуальна розколірка (Essentia Shade Guide)** може бути виготовлена зі справжнього композиту. Пелюстки відтінків нашаровуються з потрібною товщиною, що відповідає композитному дентину та емалі (розробка Bio-emulation™).

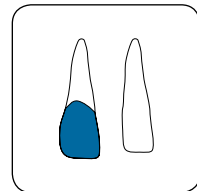
Використовуючи цю розколірку, ви можете точно підібрати відтінок в порожнині рота.



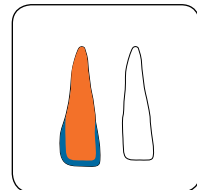
Нашаровані пелюстки, що готові до інтраорального використання



Дентинна серцевина



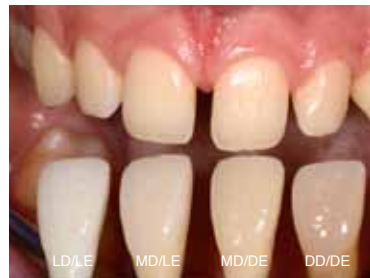Емаль нанесена на відповідну ділянку



Нашарований анатомічний відтінковий пелюсток

Відтінкові пелюстки Essentia використовуються інтраорально, щоб підібрати правильну комбінацію відтінків.

В цьому випадку для різців обрали комбінацію відтінків Звичайний Дентин (MD) / Світла Емаль (LE), а для іклів – комбінацію Звичайний Дентин (MD) / Темна Емаль (DE).



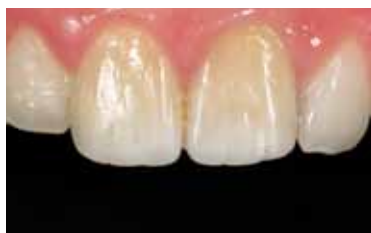

Відбілені зуби /
Юні пацієнти

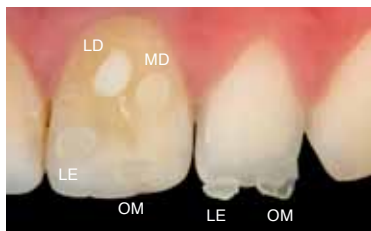


Прямі вініри з двома відтінками для

Пацієнт звернувся за естетичним покращенням дисколорованих центральних різців. Обидва різця були ендодонтично відбілені 10 років тому, але знову проявилася дисколорування. Було заплановано замаскувати цей естетичний недолік за допомогою прямих композитних вінірів.

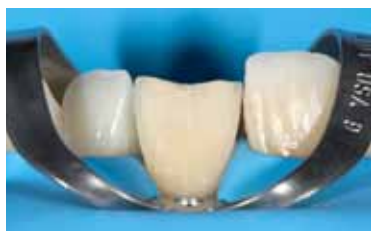

Початкова передопераційна ситуація - обидва різця зі старими реставраціями демонструють невідповідність кольорів.

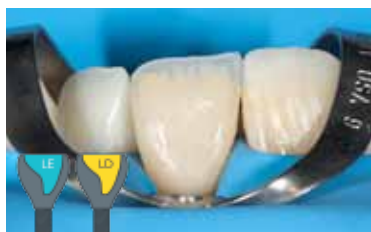

Вибір відтінку за допомогою техніки «композитної кнопки» та поляризаційного фільтру (polar_eyes®). Невеликі частки композиту були нанесені на зуб та полімеризовані світлом (без використання бондинг-агенту). Світлий Дентин (LD) та Світла Емаль (LE) найкраще підходять до натурального відтінку зуба.

Підказка! Для того, щоб підібрати відтінок емалі, не розміщуйте краплі композиту на стару реставрацію, або на ділянку, яка буде замінюватись, адже їх відтінок не обов'язково правильний. Найбільш точний спосіб вибрати відтінок – це задіяти сусідній зуб та нанести частки композиту як продовження ріжучого краю зуба, там, де позаду немає дентину.



Після видалення старої реставрації, була проведена редукція емалі (0.1-0.2 мм) та піскоструменева (27 мкм) обробка поверхні. Після цього з'явилась можливість замаскувати ділянку розміром 0.7 мм, яка була дисколорована, за допомогою композитного вініру.



Після формування лінгвальної емалевої стінки за допомогою відтінку Світла Емаль (LE) тонкий шар Світлого Дентину (LD) був нанесений від пришийкової ділянки до ріжучої, відбудовуючи натуральну структуру дентину з «мамелонами», що ведуть до ріжучого краю. Високої опакості LD достатньо для маскування помірної дисколорації.



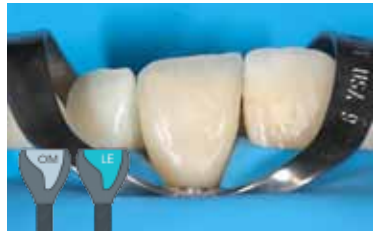лікар Х. Тапія Гуадікс

досягнення відбілюючого ефекту

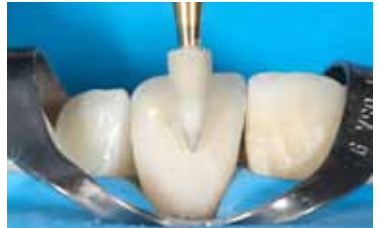

Невелика кількість **Опалесцент-Модифікатора (OM)** була нанесена на ріжучий край.

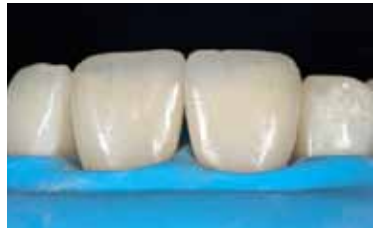Після цього був нанесений шар відтінку **Світла Емаль (LE)** від пришийкової області до ріжучої, тієї ж товщини, як і натуральна емаль.



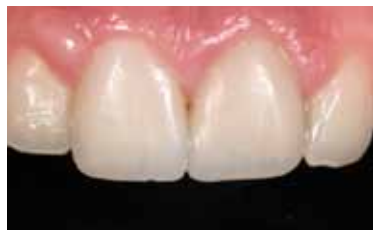Після оконтурювання та попереднього полірування диском, реставрація була відполірована за допомогою гумової головки з алмазним напильником. Неглибоку текстуру поверхні створили алмазним бором. Фінальний блиск був отриманий за допомогою щітки з шерсті кози та алмазної пасту DiaPolisher.



Фінальний вигляд реставрації демонструє чудовий блиск та текстуру поверхні.



Після повної регідратації прями вініри показали гарну інтеграцію відтінку із сусідніми зубами. Ріжучий край виглядає дуже натурально, що свідчить про те, що відтінок **Світла Емаль (LE)** має достатню насиченість та opakість.

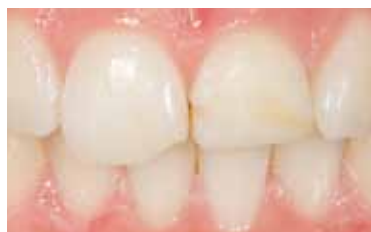



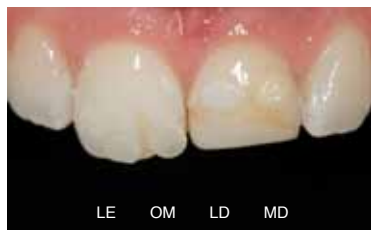Молоді пацієнти



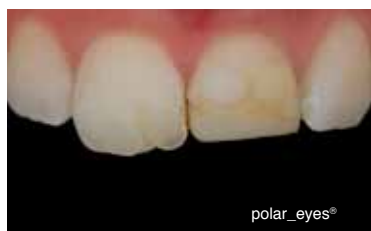Двошарова техніка для порожнини IV



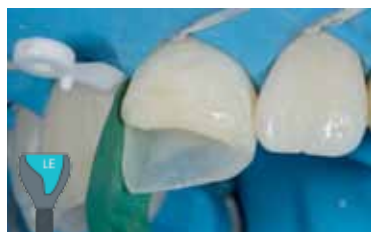21-річна дівчина отримала травматичне пошкодження обох центральних різців 10 років тому. Неестетичні реставрації порожнин IV класу потребували заміни. Було вирішено відновити центральні різці за допомогою двошарової техніки зі спрощеною композитною системою Essentia.



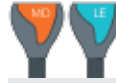Вибір відтінку за допомогою техніки «композитної кнопки»: Світла Емаль (LE) та Опалесцент-Модифікатор (OM) на ріжучому краю, Світлий Дентин (LD) та Звичайний Дентин (MD) на пришийковій ділянці.



Знімок з використанням поляризованого фільтра демонструє, що відтінки Світла Емаль (LE) та Звичайний Дентин (MD) підходять якнайкраще.



Відбудова лінгвально-проксимальної емалевої стінки (0.5 мм) зі **Світлої Емалі (LE)** за допомогою лінгвально-ріжучого силіконового ключа та оконтурованої металевої матричної стрічки.

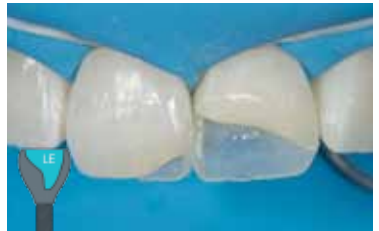

класу у випадку з молодим пацієнтом

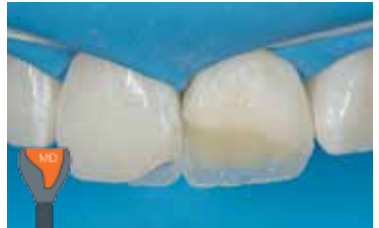лікар Х. Тапіа Гуадікс



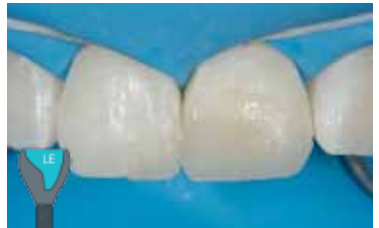Лінгвально-проксимальні емалеві стінки створені на 11 та 21 зубі. Таким чином, надалі можна наносити дентин більш контрольовано.



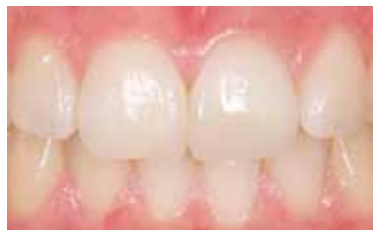Структура дентину була створена за допомогою відтінку **Звичайний Дентин (MD)**. Дентинні мамелони нанесені на 1.5 мм далі від ріжучого краю.



Дводітінкова реставрація була завершена нанесенням відтінку **Світла Емаль (LE)** на вестибулярну поверхню.



Кінцевий результат після регідратації показав гарну естетичну інтеграцію та полірованість поверхні.

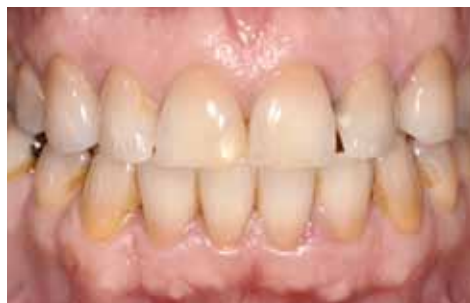



Дорослі
пацієнти

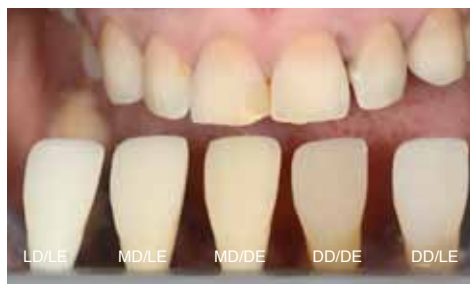

Реставрація тетрациклінових зубів за допомогою комбінації



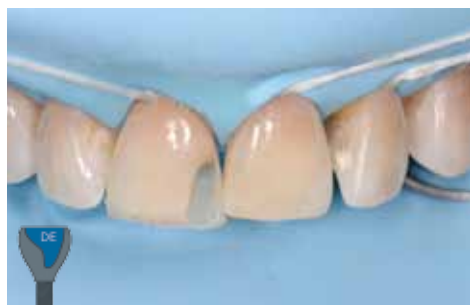50-річна пацієнтка поскаржилась на неестетичність верхніх передніх зубів. Дискolorована композитна реставрація порожнини IV класу на 11 зубі, нерівний ріжучий край на обох центральних різцях та діастема з лівого боку.

План лікування складався з мінімально інвазивних естетичних покращень за допомогою композитних реставрацій з Essentia на 11, 21, 22 та 23 зубах.

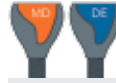

Підбір відтінків був зроблений за допомогою індивідуальної розколірки відтінків Essentia. Знімки були зроблені з використанням поляризованого фільтру (polar_eyes®).

Для центральної ділянки та ріжучого краю було обрано комбінацію відтінків Звичайний Дентин (MD)/Темна Емаль (DE). Для пришийкової третини лівих передніх зубів (закриття діастеми) найкраще підійдуть відтінки Темний Дентин (DD) та Темна емаль (DE).



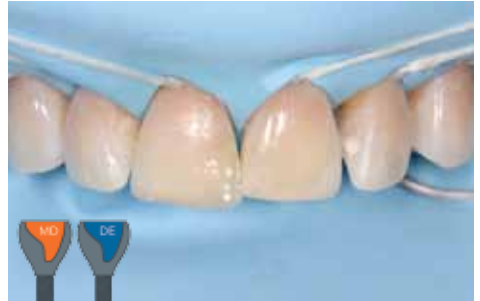Перший крок у процедурі – це реставрація на 11 зубі (IV клас). Лінгвальна емалева стінка була змодельована за допомогою відтінку Темна Емаль (DE), використовуючи лінгвально-ріжевий силіконовий ключ, вироблений на діагностичній вокс-ап-моделі.



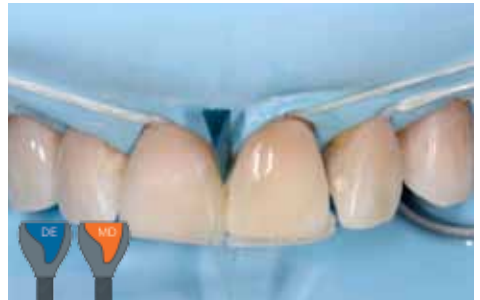професор М. Пеуманс

двох відтінків Adult (Дорослий пацієнт)

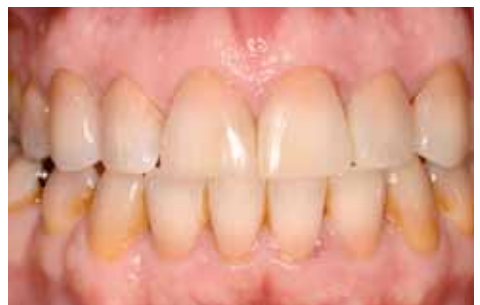Дентин був замінений відтінком **Звичайний Дентин (MD)**. Наступним кроком за допомогою відтінку **Темна Емаль (DE)** була замінена вестибулярна емаль.



Та ж сама процедура була виконана для композитної реставрації на 21 зубі (ріжучий край та дистальна діастема). Лінгвальна емаль була відновлена за допомогою відтінку **Темна Емаль (DE)**.



Кінцевий результат, один тиждень після регідратації. Двовідтінкова композитна реставрація показала чудову інтеграцію кольору у тетрациклінових зубах. Зверніть увагу на блиск поверхні композитних реставрацій з Essentia (11, 21, 22 та 23).

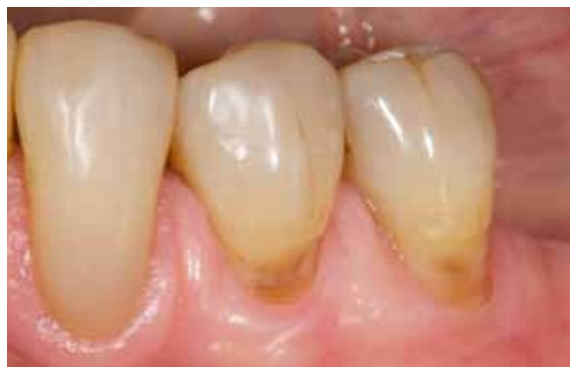



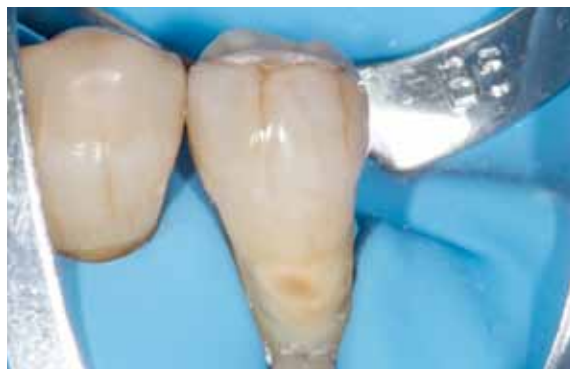Пацієнти
похилого віку



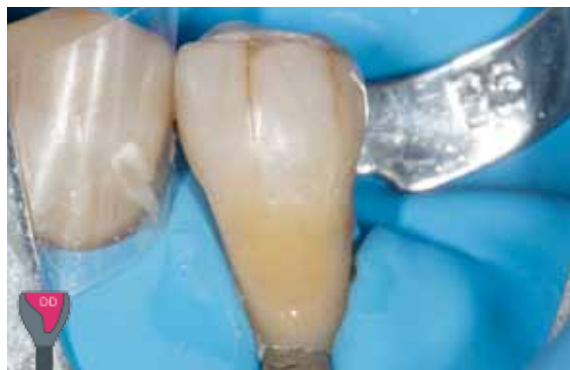Добре інтегрована реставрація V класу у



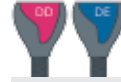70-річний пацієнт мав пришийкові дефекти на нижніх премолярах. Було заплановано відновити ці ураження за допомогою прямих композитних реставрацій порожнин V класу. Високу насиченість, що спостерігається у пришийковій області у пацієнта поважного віку, буде відновлено за допомогою комбінації Senior (пацієнти Похилого віку): Темний Дентин (DD) разом із Темною Емаллю (DE).



Зуби були ізольовані за допомогою кофердаму. При препаруванні зуба було створено скос емалі (2 мм). Відпрепаровану поверхню зуба очистили та легко загрубили, використовуючи піскоструменевий апарат із Al_2O_3 (27 мкм).



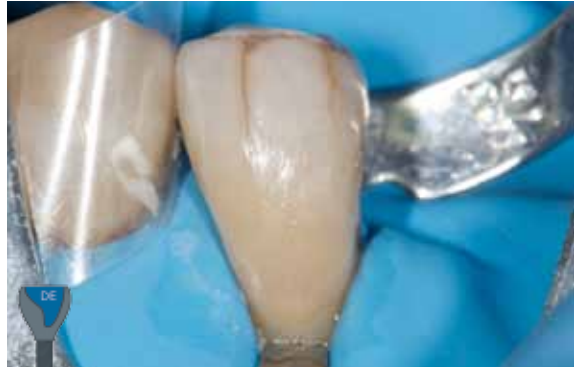Для того, щоб замінити відсутній дентин, використали високохроматичний відтінок Темний Дентин (DD).



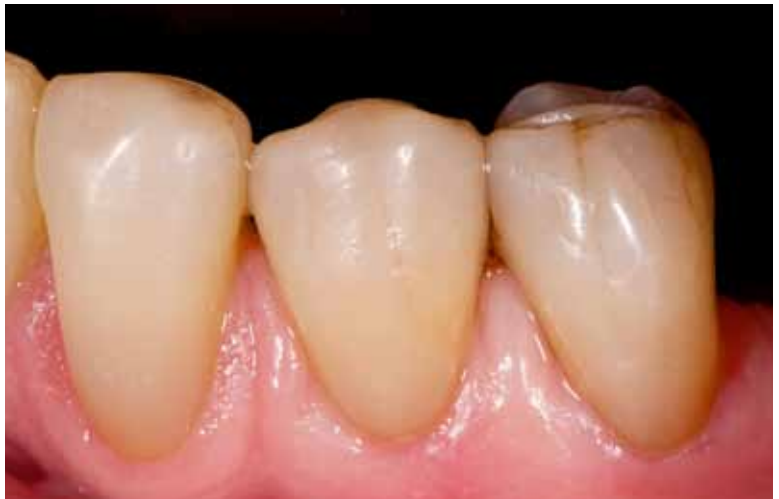професор М. Пеуманс

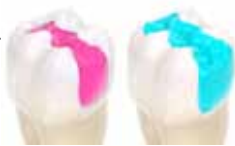пацієнта похилого віку

Наступний крок, шар дентину покрили шаром Темної Емалі (DE).



Пришійкове ураження на першому премоллярі відновили також у відповідності до двохшарової техніки. Після регідратації, реставрація показала гарну відповідність кольору та натуральний блиск поверхні.

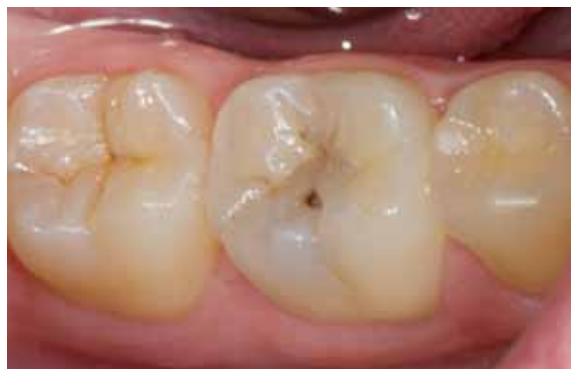



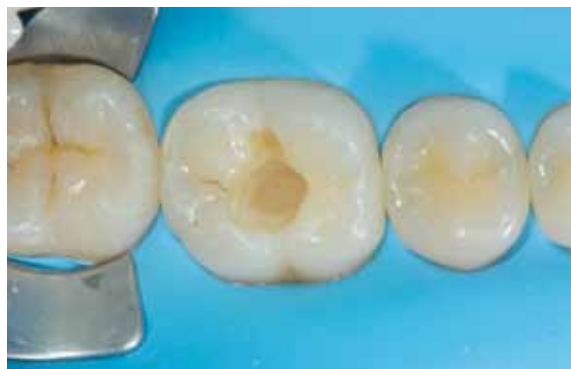Постеріор Дуо



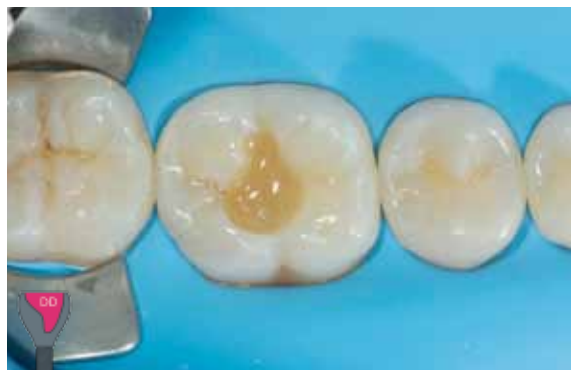Реставрація жувальних зубів, яка має природний вигляд



Перший моляр потребував реставраційного лікування через каріозне ураження оклюзійної поверхні.



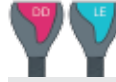Після забезпечення повної ізоляції робочого поля, зуб був відпрепарований із застосуванням мінімально-інвазивних методик.



Оскільки дентин жувальних зубів має схильність бути дуже насиченим, а емаль більш білою, було вирішено використати комбінацію Posterior Duo (відтінок Темний Дентин (DD) та Світла Емаль (LE)) для того, щоб отримати природний результат.

Відсутній дентин замінено відтінком Essentia Темний Дентин (DD), що ідеально адаптується до жувальних зубів завдяки високому рівню насиченості.

Підказка! В глибоких порожнинах можна використовувати відтінок Звичайний Дентин (MD) разом із Темним Дентином (DD) для того, щоб уникнути надмірної насиченості або прозорості.

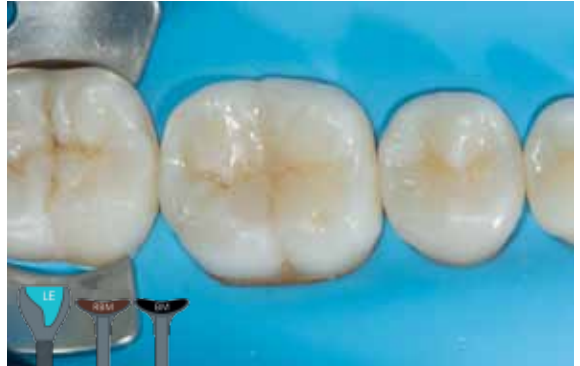

лікар Х. Тапіа Гуадікс

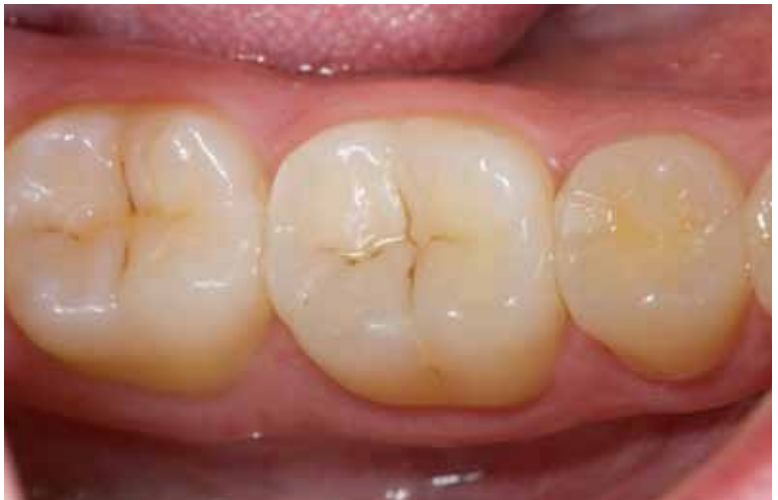із застосуванням комбінації Постеріор Дуо

Реставрація була завершена нанесенням шару відтінку **Світла Емаль (LE)**, щоб отримати білуватий відтінок, що потрібен для жувальних зубів. Насиченість нижнього шару (**Темного Дентину (DD)**) надає теплий відтінок реставрації.

Наступний крок — імітація затемнення фісур за допомогою **Чорного (BM)** та **Червоно-Коричневого (RBM)** модифікаторів.



Кінцевий постопераційний результат через 2 тижні продемонстрував чудову інтеграцію двовідтінкової реставрації, як у навколишній тканини зуба, так і серед сусідніх зубів, а також якісне зберігання блиску.

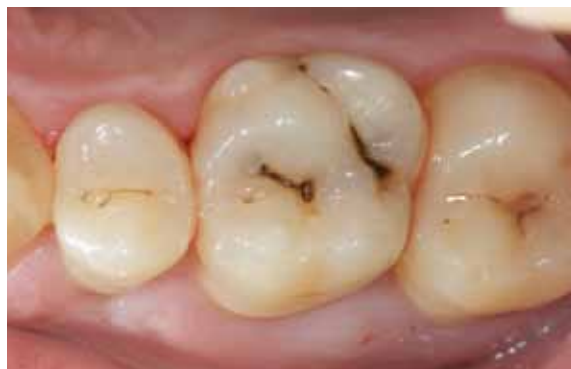



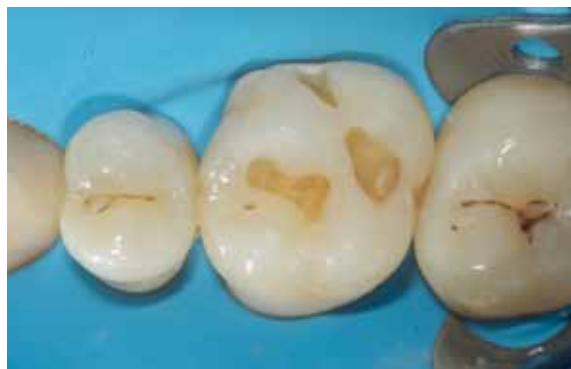Універсальний
відтінок

U

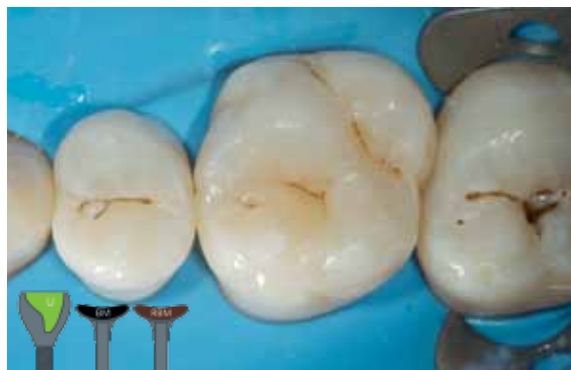Естетичний результат за допомогою одного відтінку у малих та жувальних



Перший верхній моляр потребував реставрації декількох невеликих каріозних уражень.



Після ізоляції та препарування порожнин, вирішено обрати якомога простішу процедуру, адже порожнини невеликі та розміщені на жувальній ділянці. Відновлення зуба, використовуючи Універсальний відтінок (U), дозволяє уникнути двошарової техніки.



Порожнини заповнені Універсальним відтінком (U) - це приклад одновідтінкового рішення. Його пакуєма консистенція полегшує внесення та моделювання на жувальній ділянці.

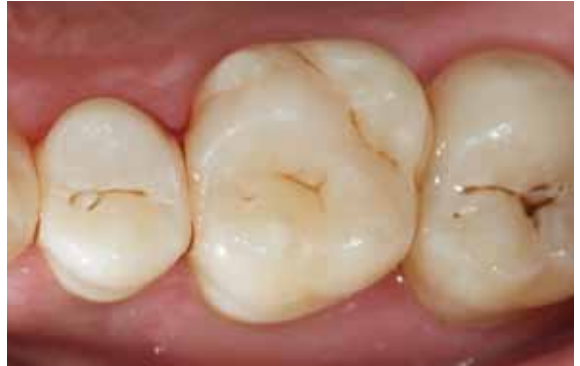Фісури було забарвлено за допомогою Чорного (BM) та Червоно-Коричневого (RBM) модифікаторів.



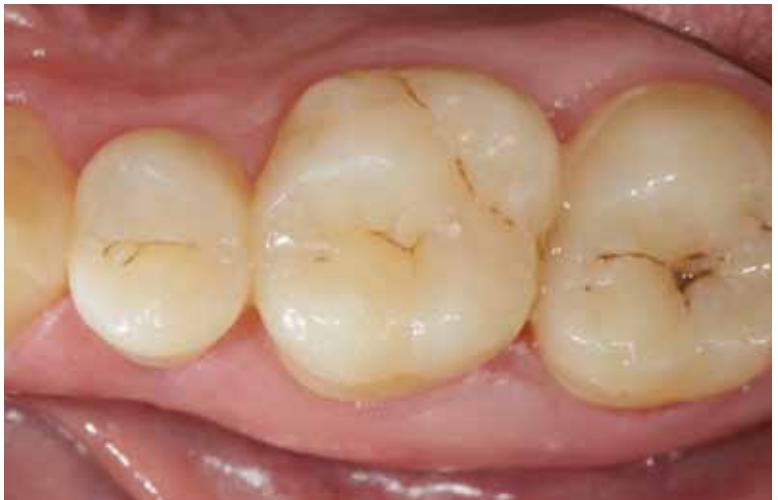порожнинах, використовуючи Універсальний відтінок

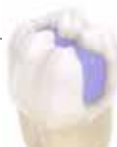лікар Х. Тапіа Гуадікс

Результат одразу ж після закінчення роботи - видно гарну кольорову адаптацію цих одновідтінкових реставрацій.



Цей знімок показує відмінну інтеграцію відтінку через 2 тижні. Реставрація чудово зберігає блиск.





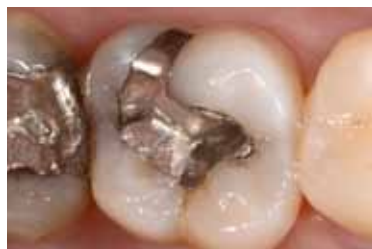Маскуючий
Лайнер

ML

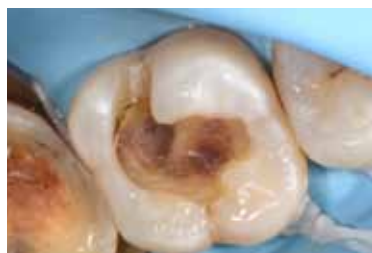Використання Маскуючого Лайнера для блокування дисколюрацій на жувальних зубах



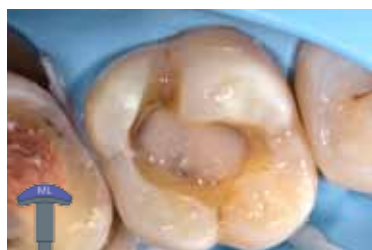професор М. Пеуманс



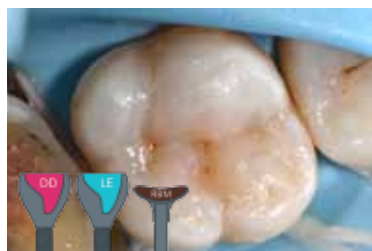Початкова ситуація. Стара амальгамна реставрація потребувала заміни через естетичні недоліки та наявність тріщин.



Після видалення амальгами з'явилася дисколюрація на дні порожнини.



Маскуючий Лайнер (ML) був використаний, щоб блокувати дисколюрацію на дні порожнини. Рідка консистенція Маскуючого Лайнера (ML) дозволяє легко наносити та контролювати його розміщення.



Наступний крок - відновлення порожнини за допомогою комбінації Posterior Duo: Темний Дентин (DD) / Світла Емаль (LE). Червоно-Коричневий Модифікатор (RGM) використали для характеристики фісур.



Опалесцент-Модифікатор

OM

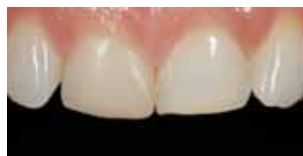Створення натурального гало-ефекту на різцях, використовуючи Опалесцент-Модифікатор (OM)



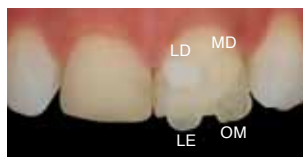лікар Х. Тапіа Гуадікс

35-річна пацієнтка звернулася з проханням подовжити чотири верхні різці за допомогою прямої композитної реставрації. Зуби стали коротшими через стирання ріжучого краю.

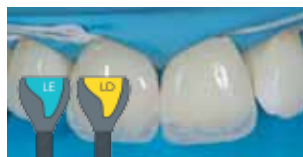Також була присутня дискolorована реставрація на 11 зубі.



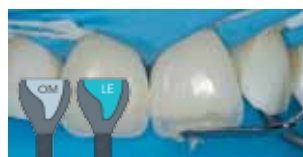Для підбору відтінків була використана техніка «композитної кнопки» (поляризовані знімки). Відтінки Світлий Дентин (LD) та Звичайний Дентин (MD) нанесли на пришийкову третину, а відтінок Світла Емаль (LE) та Опалесцент-Модифікатор (OM) на ріжучий край. В результаті були обрані відтінки LD, LE та OM.



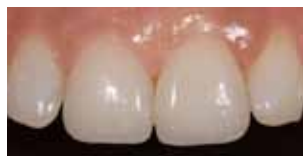Після створення лінгвальної емалевої стінки, використовуючи відтінок Світла Емаль (LE), відсутній дентин замінили відтінком Світлий Дентин (LD).



Опалесцент-Модифікатор нанесли між дентинними мамелонами на різцевій третині. Вестибулярна емаль була згодом відтворена за допомогою Світлої Емалі (LE).

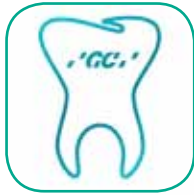

Кінцевий результат після регідратації показав невидимість реставрації.

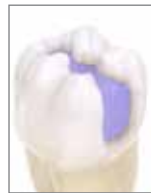

Можна спостерігати натуральний голубуватий ефект опалесценції на різцевій третині (бурштиновий ефект опалесценції на цьому знімку спостерігається завдяки проходженню світла).





Дізнайтеся все про техніку нашарування Essentia у додатку GC Restorative!



GC EUROPE N.V.
Head Office
Researchpark
Haasrode-Leuven 1240
Interleuvenlaan 33
B-3001 Leuven
Tel. +32.16.74.10.00
Fax. +32.16.40.48.32
info@gceurope.com
www.gceurope.com

GC EUROPE N.V.
GCEEО Ukraine
04071 м. Київ
вул. Межигірська 50, оф. 37
Тел.: (044) 463.62.66
ukraine@eoo.gceurope.com
www.eoo.gceurope.com

Офіційний дистриб'ютор
компанії GC в Україні:
Група компаній "КРИСТАР"
04071, м. Київ,
вул. Межигірська, 50, оф. 1
Тел/Факс: (044) 503-11-11
info@kristar.ua
www.kristar.ua

